

Die Weiterentwicklung der Internationalen Staublungenklassifikation – von der ILO 1980 zur ILO 2000 und zur ILO 2000/Version Bundesrepublik Deutschland

*Further Development of the International Pneumoconiosis Classification – from
ILO 1980 to ILO 2000 and to ILO 2000/German Federal Republic Version*

Zusammenfassung

Die ILO 1980 wurde in den letzten Jahren überarbeitet, die neue Version steht als ILO 2000 zur Verfügung. Die Informationsbroschüre liegt zunächst nur in englischer Sprache vor (Nr. 22, Occupational and Health Safety Series, ILO Geneva). Den Beteiligten war es wichtig, die Kontinuität zur ILO 1980 zu erhalten, insbesondere schien es notwendig, die Standardfilme trotz ihrer teilweise eingeschränkten Qualität aus Vergleichsgründen mit alten Datensätzen, national und international, zu bewahren. Der Pleura- und der u-Film wurden modifiziert und neu zusammengesetzt.

Die wichtigsten Änderungen betreffen die Einschätzung der Bildgüte, die Pleuraklassifikation und zusätzliche Symbole.

Die Bildgüte wird in Deutschland nach +, +/-, +/-- und u eingeteilt entsprechend der Beurteilbarkeit der Pneumokoniose von einwandfrei bis unbrauchbar. Wird ein Film nicht als „+“ eingestuft, sind schriftliche Bemerkungen über die Mängel anzufügen.

Für die „diffuse“ Pleuraverdickung wird jetzt in der Originalfassung die gleichzeitige Obliteration des costophrenischen Winkels gefordert. Dies wurde in der früheren (1980) Version nicht verlangt und wird auch für die deutsche Version nicht gefordert. Für die Dicke a (alt: 0–5 mm) wird nun eine Mindestdicke von 3 mm gefordert, sowohl für Plaques als auch für den Saum zur lateralen Thoraxwand. Dadurch wird Deckungsgleichheit mit den Kriterien erreicht, die im deutschen Gebrauch zur Anzeige eines Verdachtes einer Berufserkrankung führen. Plaques am Diaphragma werden bei der Messung der Ausdehnung nicht berücksichtigt, sie werden lediglich als vorhanden oder nicht-vorhanden kodiert. Können Kalzifikationen identifiziert werden, müssen sie auch als Plaques lokalisiert, klassifiziert und entsprechend gemessen werden. Die Ausdehnung von 0–3 der Kalzifikation alleine wird nicht mehr angegeben.

Abstract

The ILO (1980) Classification has been revised during recent years. The new version is now available as the International Classification of Radiographs of Pneumoconioses (Revised edition 2000). The Guidelines booklet is currently available only in English. Those involved felt it was important to maintain continuity with the ILO (1980) edition, in particular to retain the standard radiographs, despite their restricted quality, so as to ensure comparability with earlier national and international data sets. The standard films illustrating pleural abnormalities, and 'u'-shadows, have been modified and reconstituted.

The most important changes relate to assessment of film quality, pleural abnormalities, and additional symbols.

In Germany, film quality is characterised as “+”, “+–”, “+--” and “u” according to whether the ability to assess pneumoconiosis is judged to be unimpeachable (“+”) to unusable (“u”). If a film is not classified as “+”, then written comments regarding defects are required.

For “diffuse” pleural thickening, the ILO (2000) edition now requires the presence also of obliteration of the costophrenic angle. This was not required in the earlier (1980) edition and, as previously, is also not stipulated in the German version. A minimum width of 3 mm (previously 0–5 mm), coded “a”, is required both for plaques as well as for the margin to the lateral chest wall. Congruence is thus achieved for criteria, which, in German practice, lead to an indication of suspect occupational disease. Plaques on the diaphragm are not considered for measurement of extent; they are only coded as present or absent. If calcification is identified, then this must also be classified and measured as a localised plaque. Extent of calcification on its own, previously coded “0” to “3”, is no longer specified.

Institutsangaben

Knappschafts Krankenhaus, Klinik für Radiologie und Nuklearmedizin, Dortmund

Anmerkung

Diese Arbeit wird zeitgleich in „Arbeitsmedizin, Sozialmedizin, Umweltmedizin“ publiziert.

Korrespondenzadresse

Dr. Kurt Georg Hering · Knappschafts Krankenhaus · Klinik für Radiologie und Nuklearmedizin · 44309 Dortmund

Bibliografie

Pneumologie 2003; 57: 576–584 © Georg Thieme Verlag Stuttgart · New York · ISSN 0934-8387

Als neue Symbole wurden eingeführt: aa = Aortenatheromatose, at = „apical thickening“ (Pleurakuppenschwiele), cg = „calcified granuloma“ (oder andere „nicht-pneumokoniotische Knötchen“), me = Mesotheliom (im deutschen Bogen auch bisher schon von ca getrennt), pa = Plattenatektase, pb = Parenchymband, ra = Rundatektase, od = „other disease“ (sie werden durch neue Schemazeichnungen illustriert, für „od“ werden Beispiele für Pneumonie, Aspergillom, Struma und Hiatushernie dargestellt).

Bisherige nationale Unterschiede (ILO 1980/Bundesrepublik Deutschland) sind auch vereinzelt für die ILO 2000 unter den Zweitbeurteilern beschlossen worden, jedoch ist die Übereinstimmung zwischen dem Originaltext und der nationalen Modifikation weitgehend eingehalten worden.

Die Detailbeschreibungen der Standardfilme der internationalen Arbeitsgruppe unterscheiden sich in einzelnen Bereichen von den 1980 für die Bundesrepublik getroffenen Definitionen. Eine Überarbeitung der Einzelbeschreibungen der Filme wird vorgelegt, bis auf wenige Unterschiede wurde auch hier Einheitlichkeit erreicht. Der definitive Termin für die Umstellung in Deutschland wird für Anfang 2004 erwartet, die Standardfilme sind bereits jetzt über das ILO-Büro Genf oder Bonn (Adressen im Anhang) zu beziehen.

Schlüsselwörter

ILO · Internationales Arbeitsamt · ILO-Standardfilme · ILO-Klassifikation · Pneumokoniosen · Asbestose · Silikose · Staublungenklassifikation

Im Jahr 1989 wurde seitens der ILO die Diskussion eröffnet, die röntgenologische Klassifikation der Pneumokoniosen zu überarbeiten. Berücksichtigt wurden dabei die weltweite Verteilung der bisherigen Standardfilme, Probleme bei der Herstellung der analogen Kopien und die Vergleichbarkeit der bisherigen und der zukünftigen Daten der Klassifikation. Die ILO-Klassifikation wird nach wie vor weltweit als epidemiologisches Instrument zur Erfassung der Inhalationsfolgen von alveolengängigem Staub verwendet. In einigen industrialisierten Ländern dient sie auch als Kriterium zur Anerkennung einer Berufskrankheit. Den Beteiligten war es daher wichtig, die Kontinuität zur ILO 1980 zu erhalten und die Standardfilme – trotz ihrer teilweise eingeschränkten Qualität – aus Vergleichsgründen mit alten nationalen und internationalen Datensätzen zu bewahren. Zusätzlich führten die unterschiedlichen technischen und finanziellen Möglichkeiten in Industrie- und Entwicklungsländern zu der Entscheidung, die bisherigen Filme weiterhin beizubehalten und lediglich den Pleura- und den u-Film zu verändern.

Die ILO bietet zwei Sets an: einen Gesamtsatz („Complete Set“) mit 22 Reproduktionen, die als digitalisierte Kopien (hergestellt im Knappschaftskrankenhaus Dortmund) eine gleich bleibende Qualität gewährleisten, sowie einen weiteren, verkürzten Satz mit 14 Bildern („Quad Set“), ebenfalls als digitale Kopien. Neun dieser Bilder sind identisch mit Filmen des kompletten Satzes, 5 beinhalten eine Zusammensetzung aus 4 Quadranten (daher „Quad Set“) jeweils für die kleinen Schatten p und r, s und u, die großen Schatten A, B, C sowie für die Pleurabeispiele.

The following new symbols, illustrated by new diagrams, have been introduced: aa = atherosclerotic aorta; at = apical thickening; cg = calcified granuloma (or other non-pneumoconiotic nodules); me = mesothelioma (already previously differentiated from “ca” on the German record sheet); pa = plate atelectasis; pb = parenchymal bands; ra = rounded atelectasis; od = other disease. (Examples of the latter are illustrated diagrammatically by lobar pneumonia, aspergilloma, goiter and hiatal hernia.)

Earlier national differences (ILO 1980/German Federal Republic) on particular issues have also been agreed among German “double-readers” [“Zweitbeurteiler”]. However, conformity between the original (ILO 2000) text and the national (German) modified text has been retained in large measure.

The detailed descriptions of the standard films differ in certain respects from the German (1980) definitions. Some revision of individual descriptions of the films are proposed. Except for a few differences, agreement was reached here too.

The definitive date for the change in Germany is expected to be in early 2004. The standard films are already available now through ILO offices in Geneva or Bonn (addresses in appendix.)

Key words

ILO · International Labour Office · pneumoconiosis · radiographs · classification · television · asbestosis · silicosis

Wegen der ubiquitären Verfügbarkeit, der kostengünstigen Herstellung und der geringen Strahlenexposition bleibt die Röntgenaufnahme des Thorax weiterhin die radiologische „Basisuntersuchung“. Gefordert wird die pa-Aufnahme in Originalgröße. Zur Verwendung digitaler Aufnahmen, Abbildungsgröße, Bildgebung und -speicherung sind nationale Definitionen notwendig. Der Originaltext ist wegen der weltweiten technischen Unterschiede zu dieser Frage nur sehr allgemein ausgelegt und gibt keine differenzierten Hinweise für den Einzelfall. Auch die Integration der Befunde der hochauflösenden Computertomographie (HRCT) konnte zum jetzigen Zeitpunkt nicht erreicht werden. In Deutschland wird derzeit ein semiquantitatives Beurteilungsschema eingesetzt, das sich so weit wie möglich an die ILO-Klassifikation anlehnt, aus systemimmanenten Gründen aber nicht absolut kongruent ist.

Die wesentlichen Konsequenzen aus der Neufassung ILO 2000 für die Untersuchungen nach den Grundsätzen für arbeitsmedizinische Vorsorgeuntersuchungen der Berufsgenossenschaften (G 1.1–1.3) sollen im Folgenden dargelegt werden. Dabei kann diese Darstellung den Originaltext, auch nach der Übersetzung aus dem Englischen, nicht ersetzen. Dieser muss trotz nationaler Anpassungen als definitive Bezugsquelle gelten.

Bildgüte

Die Bewertung in +, +/-, +/- – und u wird in Deutschland als abstuftende Beurteilung der Bildgüte beibehalten, international als Zahlenwert von 1–4 angegeben. Sobald die Bewertung nicht „+“

Tab. 1 Gegenüberstellung „Bildgüte“ ILO 1980/Bundesrepublik Deutschland gegen ILO 2000

Bildgüte	Kriterien nach Bohlig H. u. Mitarb. [1] ILO 1980/Bundesrepublik Deutschland	Bildgüte	Kriterien nach ILO 2000 [13]
+	Lungenstrukturen und seitliche Brustwand überall klar beurteilbar	1	gut
+/-	entweder Lungenstrukturen oder Pleura der seil. Brustwand nicht überall klar beurteilbar, aber Film noch annehmbar	2	annehmbar, ohne technischen Mangel, der die Klassifizierung des Röntgenbildes für Pneumokoniosen beeinträchtigt
+/- -	exakte Strukturanalyse wichtiger Teile der Lungenfelder und der Pleura im Bereich der Brustwand nicht möglich	3	annehmbar, mit einigen technischen Mängeln, aber noch ausreichend für Klassifikationszwecke
u	aus röntgentechnischen Gründen zur Beurteilung nicht verwendbar, die Aufnahme muss wiederholt werden. keine weiteren Angaben zur Technik	4	unannehmbar für Klassifikationszwecke falls Bewertung der technischen Qualität nicht „1“ sind schriftliche Bemerkungen über technischen Mängeln erforderlich

lautet, sind schriftliche Bemerkungen über die technischen Mängel erforderlich. Das Kürzel „T“ ist immer dann anzukreuzen, wenn die schriftliche Bemerkung zur Technik vorgenommen wird. Es ist zu berücksichtigen, dass die ILO-Standardfilme der Demonstration pneumokoniotischer Veränderungen dienen und deren Qualität und Quantität abbilden. Die o. g. Einstufung bezieht sich daher in erster Linie auf die Erkennbarkeit pneumokoniotischer Befunde. Im englischen ILO-Originaltext bedeutet die Beurteilung 4 „unannehmbar für Klassifikationszwecke“. Die im Rahmen der so genannten Zweitbeurteilung verwendete Mängelliste mit Hinweisen zur Technik und Einstellung [9] – zur Information für Ermächtigte Ärzte gedacht – berücksichtigt neben den Einstufungen auch die Qualitätskriterien der KBV-Richtlinien [15] (Richtlinien des Bundesausschusses der Ärzte und Krankenkassen gemäß § 136 SGB V) (Tab. 1 u. 2).

Ergänzende Bemerkungen

Digital erstellte Thoraxaufnahmen sollten ohne kantenbetonte Nachbearbeitung mit einer Abbildungsgröße 1:1 auf Film als Hardcopy ausgegeben werden, auf keinen Fall als Papierkopie; diese gilt als u=unbrauchbar für die Klassifikation. Falls eine 1:1-Abbildung nicht möglich ist, sollte die Abbildungsgröße nicht kleiner als $\frac{2}{3}$ des Originals betragen (Schäfer-Prokop u. Mitarb.) [17]. Bei der Kodierung ist der Abbildungsmaßstab bei der Größeneinschätzung der pneumokoniotischen Veränderungen an Parenchym und Pleura zu berücksichtigen. Die Beurteilung mittels einer CD-ROM erfordert einen Monitor, der die Voraussetzungen zur „Filmbeurteilung“ erfüllt (DIN V 6868–57). Eine alleinige Monitorbefundung wird derzeit – auch aus Gründen der Vergleichbarkeit – jedoch nicht akzeptiert. Auch der verwendete Schaukasten muss die DIN-Norm (DIN 6856–1 + 2) bezüglich Helligkeit und Blenden erfüllen.

Lungenbefunde

Gegenüber der ILO 1980 ändert sich die Erfassung („Streuung“) der kleinen Schatten nicht. Die Einteilung nach Form (rundlich – p,q,r, unregelmäßig – s,t,u), Größe (bis 1,5 mm, 1,5 bis 3 mm, 3 bis 10 mm) und Streuungsdichte (12-Stufenskala von 0/- bis 3/+) ändert sich nicht. Sie bleibt durch die Darstellung der jeweiligen Streuung mithilfe der Standardfilme definiert, die als digitale Kopien ab 2003 vorliegen (Hersteller: Radiologie, Knappschafts-

Tab. 2 „Bildgüte“ nach ILO 2000/Bundesrepublik Deutschland

Bildgüte	ILO 2000/Bundesrepublik Deutschland
+	Beurteilung einwandfrei möglich
+/-	technische Fehler, Einschätzung der Pneumokoniose nicht wesentlich beeinträchtigt
+/- -	Beurteilung und Einschätzung der Pneumokoniose (Parenchym und/oder Pleura) beeinträchtigt
u	unbrauchbar
T	Kommentar zur Technik und Fehlern, falls Bildgüte nicht „+“

krankenhaus Dortmund). Aus Gründen der Kontinuität zur ILO 1980, insbesondere aus Vergleichsgründen mit alten Datensätzen und aus ökonomischen Überlegungen wurden die Standardfilme für pulmonale Veränderungen trotz ihrer teilweise eingeschränkten Qualität, national und international, beibehalten. Lediglich der Film u/u wurde neu zusammengestellt mit den Originalausschnitten (Abb. 1).

Die Detailbeschreibungen der Standardfilme ILO 2000 der internationalen Arbeitsgruppe unterscheiden sich in einzelnen Punkten von den 1980 für die Bundesrepublik getroffenen Definitionen, sie wurden jetzt von den Zweitbeurteilern der ILO 2000 weitgehend angeglichen. Eine Überarbeitung der Einzelbeschreibungen der Filme wird den ermächtigten Ärzten seitens der Landesverbände der Berufsgenossenschaften zur Verfügung gestellt.

Die nationale Version des Beurteilungsbogens mit getrennten Skalen für kleine rundliche und unregelmäßige Schatten lässt eine differenzierte Erfassung der Einzelbefunde zu. Die vormals als „Gesamtstreuung“ bezeichnete Beurteilung wurde 1980 in der Spalte „Gemischte Schatten“ zusammengefasst. Obwohl bereits damals auf die obligatorische Dokumentation dieser Spalte hingewiesen wurde, ist bis heute gerade dieser Punkt eine ständige Fehlerquelle und führt zu Interpretationsschwierigkeiten.

Im Originaltext [4] („Two letters must be used to record shape and size ... When small opacities of different shapes and/or size are seen, the letter for the predominant shape and size (primary)

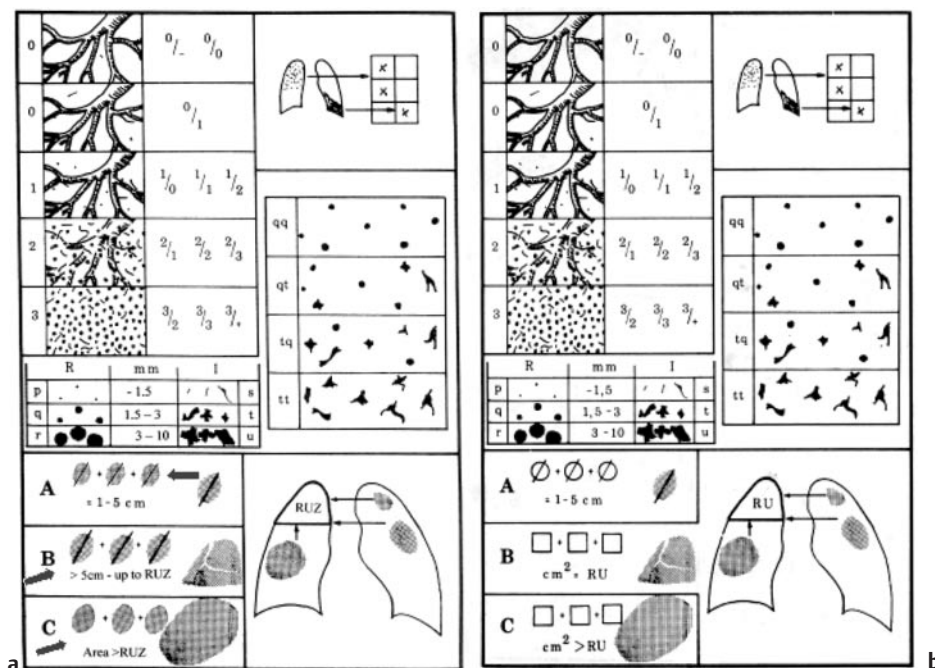


Abb. 1 Form, Größe und Streuung kleiner Schatten; große pneumokoniotische Schatten (a = ILO 2000, b = 1980) (Hinweis auf Änderung durch Pfeile gekennzeichnet).

is recorded before the oblique stroke, while the letter for the less frequently occurring shape and size (secondary) is recorded after the oblique stroke.“) ist die Situation relativ einfach dargestellt, da nur die zwei häufigsten Entitäten berichtet werden müssen; d.h. unsere 3. – obligatorische – Beurteilungszeile entspricht dem ILO-Text mit den zwei häufigsten Formen.

Die Möglichkeiten unseres Bogens, auch weniger häufig vorhandene Veränderungen in den Zeilen 1 und 2 zu kodieren, würden vernachlässigt, wenn wir uns schon von vorneherein auf 2 Formen beschränken müssten. Es bleibt die Möglichkeit erhalten, alle Formen, die man definitiv identifizieren kann, auch in den Spalten 1 und 2 anzugeben. Dies sind in der Regel nicht mehr als zwei; wer aber auch ganz vereinzelte Veränderungen registrieren möchte, kann dies tun. Von der Streuung 0/1 an aufwärts müssen Angaben zur Form, Größe und Verbreitung der kleinen Schatten gemacht werden. In der Zeile 3 wird der Gesamteindruck der Streuung abgebildet. Es müssen dann die beiden häufigsten Formen als Kürzel in der Reihenfolge der Häufigkeiten kodiert werden. Ist nur eine einzige Form vorhanden, muss das Zeichen zweimal eingegeben werden. Es dürfen keine Formen kodiert werden, die nicht in Zeile 1 oder 2 erwähnt sind.

Auch diese Verfahrensweise beinhaltet durchaus Schwierigkeiten für den Anwender, wie die Erfahrungen der Zweitbeurteiler erkennen lassen. Die Problematik soll im folgenden Beispiel vorgestellt werden:

Im Sinne einer Mengenverteilung sind bei 6 Formen 6 Untermengen möglich. Es könnte die Situation eintreten, dass die beiden „Hauptmengen“ auf die unregelmäßigen Formen entfallen. Ist gleichzeitig eine nennenswerte Streuung rundlicher Formen vorhanden, aber nur an 3. Stelle der Häufigkeit (Untermenge 3), müsste sie bei Beschränkung auf 2 Formen vernachlässigt werden.

Beispiel: p = 1/0; q = 1/2; s = 2/2; t = 2/1; daraus ergibt sich unter „Gemischte Form“ s/t, q würde entfallen.

Im deutschen Beurteilungsbogen ist es aber gewährleistet, dass bei entsprechender Exposition (quarzhaltige Stäube und Asbestfaserstäube) bei o.g. Verteilungsmuster die stärkste Streuung im jeweiligen Formenkreis ab 0/1 aufwärts berücksichtigt wird, selbst wenn unter „Gemischte Form“ im Bsp. s/t kodiert werden muss.

Die Gesamtstreuung in Zeile 3 darf nicht niedriger sein als in einer angegebenen Streuung in Zeile 1 oder 2; z.B.: eine Gesamtstreuung q/t 1/2 wurde kodiert, dann darf in den Zeilen 1 oder 2 keine 2/2 stehen. Ebenso wenig darf in Zeile 3 eine Schattenkategorie eingeführt werden, die in Zeile 1 und/oder 2 nicht erwähnt ist.

Die „Verbreitung“ wird wie bisher durch Ankreuzen der entsprechenden Felder unabhängig vom Grad der Streuung dokumentiert. Bei unterschiedlich starkem Befall der Einzelfelder wird für den nationalen Gebrauch als Konvention das am stärksten betroffene Feld als „führend“ bezeichnet und muss unter „Gemischte Formen“ als Ergebnis festgelegt werden. Unverändert wird das Kürzel für die vorherrschende Form an erster, das für die zweithäufigste Form an 2. Stelle angegeben.

Für die „Großen Lungenschatten“ ergeben sich bis auf eine Änderung der Zeichnung keine Abweichungen. Große Lungenschatten werden nur kodiert, wenn der Beurteiler einen Zusammenhang mit einer Pneumokoniose sieht. Bei Verdacht auf ein Karzinom muss das Symbol „ca“ angekreuzt werden. In dem Diagramm wird jetzt der Wechsel von der Messung des längsten Durchmessers zur Flächensumme deutlicher. Im Originaltext wird die Unterscheidung zwischen glatt und unscharf begrenzt (wd = well defined und id = ill defined) schon in der ILO 1980 und auch in der ILO 2000 nicht mehr gebraucht, wurde aber bisher im deutschen Beurteilungsbogen beibehalten. Zukünftig wird auf diese Differenzierung verzichtet.

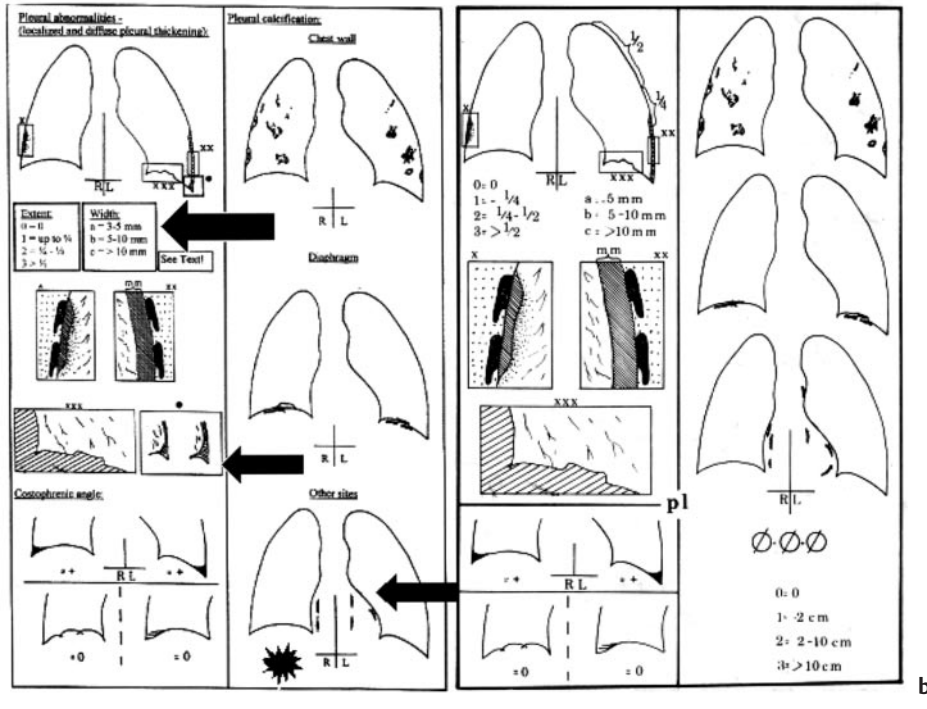


Abb. 2 Pleurale Veränderungen (a = ILO 2000, b = ILO 1980) (Hinweis auf Änderung durch Pfeile gekennzeichnet).

Pleurabefunde

Die Bedeutung der Pleura für den Nachweis von Folgeerscheinungen nach Inhalation von Faserstäuben aus Asbest oder künstlichen Mineralfasern ist seit der Ausgabe 1980 gefestigt. Zusätzlich haben die Erkenntnisse aus der Computertomographie die Beurteilung der Pleuraveränderungen wesentlich beeinflusst. Zwischenzeitlich wird akzeptiert, dass eine richtungweisende Einschätzung der pleuralen Befunde, insbesondere auch die Anerkennung oder Ablehnung einer Berufskrankheit, ohne CT/HRCT in der Regel nicht in jedem Fall möglich ist [8,10,11]. Dennoch bleibt die pa-Thoraxaufnahme nach wie vor die primäre radiologische Untersuchung (Abb. 2).

Die Angaben für umschriebene Pleuraverdickungen (Plaques) werden für beide Seiten getrennt kodiert. Die Lokalisation wird für Brustwand, für Zwerchfell und „Sonstige“ (z. B. Mediastinum) seitengetrent angegeben. Werden sie an der Brustwand entdeckt, muss dokumentiert werden, ob sie im Profil oder in Aufsicht („face on“) sichtbar sind. Hinweise zur Lokalisation im Ober-, Mittel- oder Unterfeld sind für den nationalen Bogen erforderlich.

Die Dicke wird an der lateralen Thoraxwand von der Rippeninnenkante bis zur tangential abgebildeten Plaqueskante gemessen. Die an der vorderen oder hinteren Thoraxwand gelegenen Plaquesanteile projizieren sich in Aufsicht in das Thoraxbild und werden mit „Aufsicht“ („face on“) ohne Dickenangabe registriert. Sind beide Veränderungen nebeneinander vorhanden, kann der Wert für „Dicke“ und die Angabe „Aufsicht“ markiert werden.

Für die Dicke a (alt: 0–5 mm) wird nun eine Mindestdicke von 3 mm gefordert, dies ist in Übereinstimmung mit den geltenden Anzeigekriterien in Deutschland. Für Plaques des Diaphragmas ist eine Dickenbestimmung in der Regel nicht möglich. Wer auch

Plaques < 3 mm kodieren möchte, muss dies auf dem Beurteilungsbogen in einem Kästchen markieren.

Die Ausdehnung (0 = o. B., 1 – bis 1/4, 2 – bis 1/2, 3 > 1/2 der Strecke von der Lungenspitze bis zum Zwerchfellrippenwinkel) wird für jede Seite getrennt gemessen. Plaques am Diaphragma werden bei der Messung der Ausdehnung nicht berücksichtigt.

Kalzifikationen werden als „vorhanden“ oder „nicht vorhanden“ kodiert, d. h. lediglich die Anwesenheit oder Nicht-Anwesenheit und die Lokalisation werden wie bisher berichtet. Die Ausdehnung der Kalzifikation von 0–3 alleine wird nicht mehr angegeben. Können Kalzifikationen identifiziert werden, müssen sie auch als Plaque lokalisiert, klassifiziert und entsprechend gemessen werden. Das Diagramm für „Sonstige“, d. h. mediastinale Verkalkungen wurde leicht modifiziert, um Verwechslungen mit atheromatösen Aorten- und anderen Gefäßverkalkungen zu vermeiden.

Für die „diffuse“ Pleuraverdickung wird jetzt im Originaltext die gleichzeitige Obliteration des costophrenischen Winkels (CPW) gefordert. Dies wurde in der früheren (1980) Version nicht verlangt, obwohl in der täglichen Anwendung bereits in den zurückliegenden Jahren Differenzen zwischen der Interpretation des ACR (American College of Radiology) als Repräsentant der Schulungen des NIOSH und der deutschen Regelung bestand. In den nordamerikanischen Informationskursen wurde die Obliteration des CPW zur Anerkennung einer diffusen Pleuraverdickung schon bisher obligatorisch gefordert. In den deutschen Kodierregeln wird aufgrund der Erkenntnisse von Bohlig und Calavrezos [2] der Saum zur lateralen Thoraxwand auch ohne Verschattung des Winkels als begründeter Verdacht auf eine diffuse Pleuraveränderung akzeptiert und nach einer kontrovers geführten Diskussion ab 3 mm Dicke und der Ausdehnung 2 als abklärungsbedürftiges Kriterium zur Frage der Anzeige einer Berufserkrankung anerkannt.

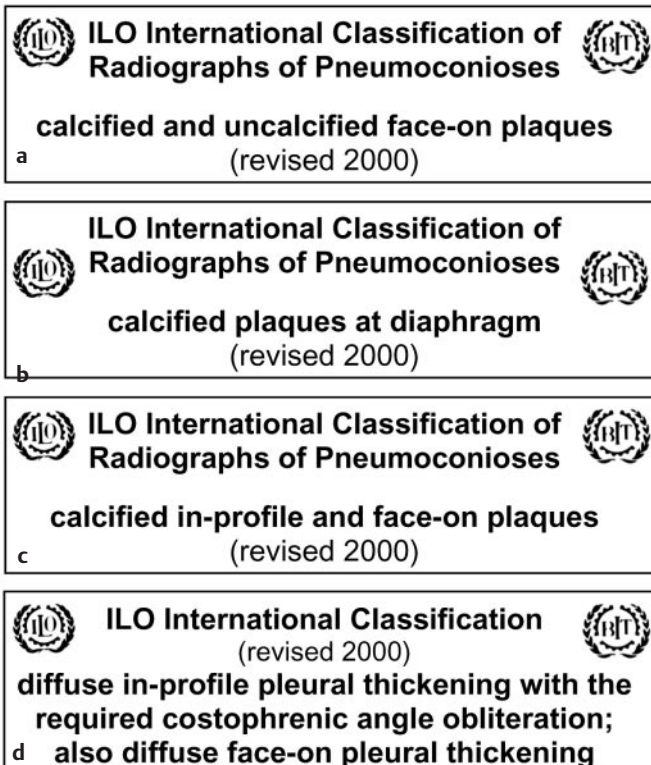


Abb. 3 Labels der Pleurabeispiele des Standard-Filmsatzes: **a** in Aufsicht („en face“ oder „face on“) dargestellter Plaque mit Kalzifikation, **b** kalzifizierter Plaque des Diaphragmas, **c** Plaque im Profil und in Aufsicht mit Kalzifikation (im alten Standardfilmsatz als „diffus“ bezeichnet, gutes Beispiel für Dickemessung), **d** Bild wie bei Hyalinosis complicata.

Der Saum zur lateralen Thoraxwand musste bislang nach ILO kodiert werden, wenn er erkennbar war. Zukünftig wird die Kodierung für die Dicke a (alt: 0–5 mm) erst ab 3 mm verpflichtend. In der nationalen Fassung können wie bisher auch schmalere Säume kodiert werden. Analog zur Kodierung der Plaques muss bei Kodierung eines Saumes < 3 mm dies in einem entsprechenden Kästchen markiert werden. Die Dickemessung und die Bestimmung der Ausdehnung diffuser Pleuraverdickungen erfolgt entsprechend den Angaben zur Plaqueskodierung für R und L getrennt und mit dem Hinweis zur seitengetrenten Lokalisation im Ober-, Mittel- oder Unterfeld.

Die klassische Pleuraverschattung mit Verschattung des costophrenischen Winkels entspricht dem Bild der Hyalinosis complicata, die auch in den Anzeigekriterien erfasst ist. Differenzialdiagnostische Überlegungen werden frei formuliert und/oder informativ durch Symbole ergänzt. Ist z.B. eine diffuse Pleuraverbreitung 3 a (> 3 mm) eindeutig einer abgelaufenen tuberkulösen Pleuritis zuzuordnen, müssten „tb“ und „od“ angegeben und eine Begründung formuliert werden, dass im vorliegenden Fall keine Anzeige als BK der Nr. 4103 BKV zu erfolgen hat.

Der Standardfilm für die pleuralen Veränderungen wurde neu arrangiert und beschrieben (Abb. 3). Der im alten Film als „diffuser Saum“ eingeordnete Film entspricht in Wirklichkeit einem Plaques mit tangential (im Profil) und face on (in Aufsicht) abgebildeten Anteilen sowie Kalzifikationen. Sehr gut erkennbar ist

Tab. 3 Symbole ILO 2000/Originaltext

<i>aa</i>	<i>atherosclerotic aorta</i>
<i>at</i>	<i>significant apical pleural thickening</i>
<i>ax</i>	<i>coalescence of small opacities</i>
<i>bu</i>	<i>bulla(e)</i>
<i>ca</i>	<i>cancer: thoracic malignancies excluding mesothelioma</i>
<i>cg</i>	<i>calcified non-pneumoconiotic nodules (e.g. granuloma) or nodes</i>
<i>cn</i>	<i>calcification in small pneumoconiotic opacities</i>
<i>co</i>	<i>abnormality of cardiac size and shape</i>
<i>cp</i>	<i>cor pulmonale</i>
<i>cv</i>	<i>cavity</i>
<i>di</i>	<i>marked distortion of an intrathoracic structure</i>
<i>ef</i>	<i>pleural effusion</i>
<i>em</i>	<i>emphysema</i>
<i>es</i>	<i>eggshell calcification of hilar or mediastinal lymph nodes</i>
<i>fr</i>	<i>fractured rib(s) (acute or healed)</i>
<i>hi</i>	<i>enlargement of non-calcified hilar or mediastinal lymph nodes</i>
<i>ho</i>	<i>honeycomb lung</i>
<i>id</i>	<i>ill-defined diaphragm border</i>
<i>ih</i>	<i>ill defined heartborder</i>
<i>kl</i>	<i>septal (Kerley) lines</i>
<i>me</i>	<i>mesothelioma</i>
<i>pa</i>	<i>plate atelectasis</i>
<i>pb</i>	<i>parenchymal bands</i>
<i>pi</i>	<i>pleural thickening of an interlobar fissure</i>
<i>px</i>	<i>pneumothorax</i>
<i>ra</i>	<i>rounded atelectasis</i>
<i>rp</i>	<i>rheumatoid pneumoconiosis</i>
<i>tb</i>	<i>tuberculosis</i>
<i>od</i>	<i>other disease or significant abnormality</i>

auf diesem Ausschnitt die Dickemessung von der Rippeninnenkante bis zur scharf abgebildeten Plaqueskante. Das Beispiel für die „Diffuse Pleuraverdickung“ entspricht dem Bild der Hyalinosis complicata, die von der ILO geforderte gleichzeitige Obliteration des CPW ist auch klar dargestellt. Ein Bildbeispiel für den diffusen Saum zur lateralen Thoraxwand, der in unserer nationalen Version beibehalten wird, ist im Standardfilmsatz nicht enthalten.

Eine Obliteration des CPW kann auch ohne diffuse Pleuraverdickung vorkommen. Als Bildbeispiel gilt unverändert der Standardfilm t/t 1/1, der die untere Grenze für die kodierungswürdige Obliteration festlegt.

Symbole

Die Symbole erlauben die Kodierung wichtiger Zusatzinformationen unabhängig davon, ob die Veränderungen im Zusammenhang mit einer Pneumokoniose stehen oder differenzialdiagnostische Überlegungen darlegen. Dem Symbol ist mental stets der Passus „Verdacht auf ...“ oder „... vereinbar mit ...“ hinzuzufügen. Die Verwendung der Symbole ist obligatorisch. Das Beispiel des ILO-Textes für ein Befundformblatt verlangt auch die Kodierung des Fehlens von Symbolen. Dass die Sprache des ILO-Textes englisch ist, macht sich besonders bei den Bezeichnungen für die Kürzel der Symbole bemerkbar. Es muss daher eine Mischung aus deutscher und englischer Bezeichnung beibehalten werden (Tab. 3).

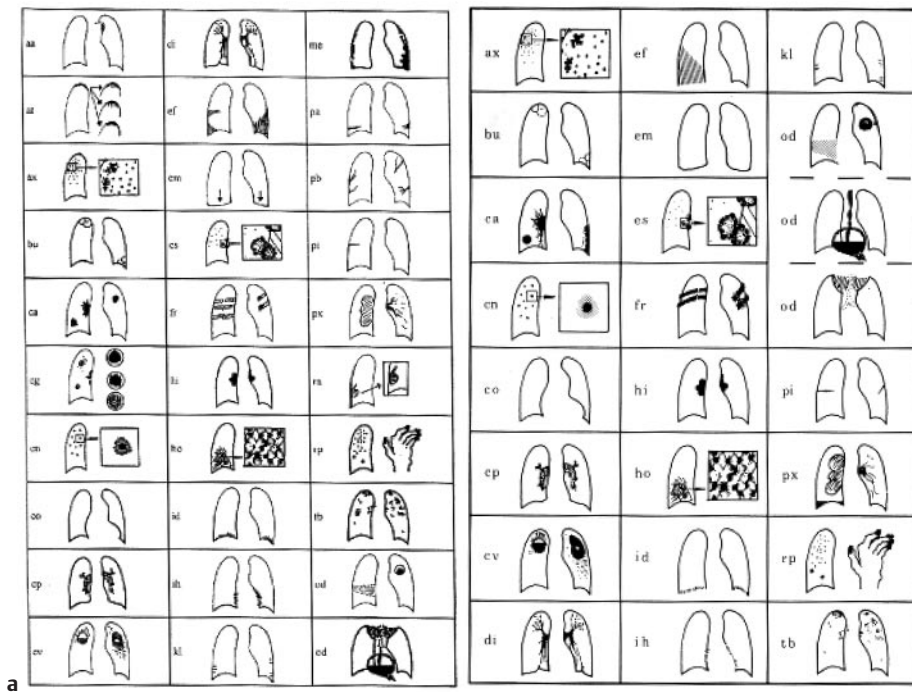


Abb. 4 Piktogramme der Symbole.
 aa = Atheromatose, at = „apical thickening“,
 ax = Koaleszenz, bu = Bulla, ca = Karzinom,
 cg = „calcified granuloma“ cn = „calcified
 nodule“, co = Cor, cp = Cor pulmonale,
 cv = Caverne, di = Distorsion, ef = „Effusion“,
 em = Emphysem, es = Eierschalenlymph-
 knoten, fr = Fraktur, hi = Hiluslymphknoten,
 ho = „Honey combing“, id = „ill defined dia-
 phragm“, ih = „ill defined heartborder“,
 kl = Kerley-Linien, med = Mesothelium,
 pa = Plattenatektase, pb = Parenchym-
 bänder, pi = „pleura interlobular“, pc =
 Pneumothorax, ra = Rundatektase, rp =
 „rheumatoid pneumoconiosis“, tb = Tuber-
 kulose; aktiv u. inaktiv, od = „other disease“
 (a = ILO 2000, b = ILO 1980).

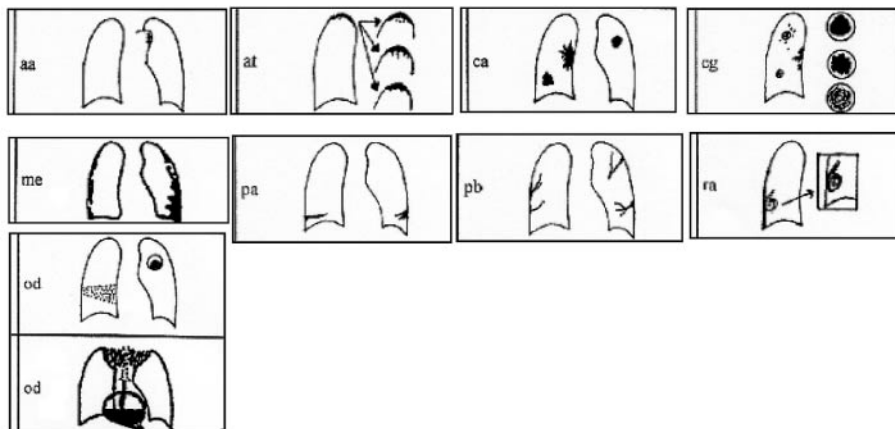


Abb. 5 Neue Symbole ILO 2000:
 aa = Aortenatheromatose, at = „apical
 thickening“ (Pleurakuppenschwiele),
 cg = „calcified granuloma“ (oder andere
 „nicht-pneumokoniotische Knötchen“),
 me = Mesothelium, pa = Plattenatektase,
 pb = Parenchymband, ra = Rundatektase,
 od = „other disease“ – andere Befunde von
 Bedeutung, auch sonstige Hinweise sind
 hier möglich, müssen aber auf jeden Fall in
 der Spalte „Ergänzungen“ erläutert werden
 (sie werden durch neue Schemazeichnun-
 gen für Pneumonie, Aspergillom, Struma
 und Hiatushernie illustriert). Die Dokumen-
 tation der Malignome mit „ca“ für Lungen-
 krebs und „me“ für Mesothelium war im
 deutschen Bogen von 1980 schon getrennt
 worden.

Als neue Symbole wurden eingeführt aa = Aortenatheromatose, at = „apical thickening“ (Pleurakuppenschwiele), cg = „calcified granuloma“ (oder andere „nicht-pneumokoniotische Knötchen“), me = Mesothelium (im Bogen der BRD seit 1980 bereits verwendet), pa = Plattenatektase, pb = Parenchymband und ra = Rundatektase. od = „other disease“ wurde neu zusammengestellt – auf andere Befunde von Bedeutung und sonstige Beobachtungen kann hier hingewiesen werden, diese müssen aber auf jeden Fall in der Spalte „Ergänzungen“ erläutert werden (die Ergänzungen werden durch neue Schemazeichnungen illustriert, für „od“ werden Beispiele für Pneumonie, Aspergillom, Struma und Hiatushernie dargestellt) (Abb. 4 u. 5).

Die Dokumentation der Malignome mit „ca“ für Lungenkrebs und „me“ für Mesothelium war im deutschen Bogen von 1980 schon getrennt worden.

Die Rundatektase [5] wird als spezifische Form der Atelektasen beschrieben und geht charakteristischerweise mit einer Pleura-

fibrose einher, Synonyme sind „Kugellatektase“, „gefaltete Lunge – folded lung“, „Pleurom“ oder „schrumpfende Pleuritis mit Atelektase“. Das typische Bild des sog. „Kometenschweif“, der durch die einstrahlenden Gefäß- und Bronchialstrukturen in das geschrumpfte Parenchym mit verschwarteter Pleura zustande kommt, ist differenzialdiagnostisch wegweisend. Je mehr die Atelektase die Kugelform annimmt und die bronchovaskulären Strukturen nicht mehr abzugrenzen sind, wird die differenzialdiagnostische Abklärung zu einem Lungenrundherd bzw. einem Karzinom immer problematischer [6]. Dies kann bis zur Thorakotomie führen. Nach unserer Einschätzung können die kontrastmittelunterstützte CT und die Kernspintomographie (MRT) zur Klärung beitragen. Ursächlich wird eine rezidivierende Pleuritis unabhängig von der Ätiologie angenommen, die zur Kompression und zum Einrollen von Lungengewebe und schließlich zu Verklebungen der Pleurablätter führt. Solche Verklebungen und evtl. Verschwartungen sind nicht pathognomonisch und finden sich nicht nur bei asbestassozierten Pleuritiden. 1995 wurden autoptisch gesicherte Rundatektasen bei Silikose beschrie-

Liste der Zweitbeurteiler

Borsch-Galetke E. Frau Univ.-Prof. Dr. Institut für Arbeitsmedizin und Sozialmedizin der Heinrich-Heine-Universität, Universitätsstr. 1, 40225 Düsseldorf

Elliehausen H.-J. Dr. Arbeitsmedizinischer Dienst der Bau-BG Hannover, Hildesheimer Str. 309, 30519 Hannover

Hering K. G. Dr. Klinik für Radiologie und Nuklearmedizin, Knappschaftskrankenhaus, Wieckesweg 27, 44309 Dortmund

Hieckel H.-G. PD Dr. Radiologisch-Diagnostische Abteilung; Fachklinik für Lungenheilkunde, Karower Str. 11, 13125 Berlin

Hofmann-Preiß K. Frau PD Dr. med. Ärztgemeinschaftspraxis Radiologie-Nuklearmedizin, Johannes-R. Becker-Str. 1, 07546 Gera
Jacques W. Dr., Lange Str. 34, 31515 Wunstorf

Jeremie U. Dr., Norddeutsche Metall-BG, Seligmannallee 4, 30173 Hannover

Kraus T. Prof. Dr. Institut für Arbeitsmedizin, Universitätsklinikum der RWTH Aachen, Pauwelsstr. 30, 52074 Aachen

Kotschy-Lang N. Frau Dr. Chefärztin der Berufsgenossenschaftlichen Klinik für Berufskrankheiten, Lauterbacher Str. 16, 08223 Falkenstein

Menze B. Frau Dr. Maschinenbau- und Metall BG, BV Dessau, Raguhner Str. 49 b. 06842 Dessau

Raab W. Dr. Klinik für Berufskrankheiten der BG der keramischen u. Glas-Industrie, Münchener Allee 10, 83435 Bad Reichenhall

Raithel H.-J. Prof. Dr. Dr. Institut für Arbeits-, Sozial- und Umweltmedizin, Universität Erlangen-Nürnberg, Schillerstr. 25 + 29, 91054 Erlangen

Schneider W. D. Prof. Dr. Bundesanstalt für Arbeitsschutz und Arbeitsmedizin, Nöldnerstr. 40 – 42, 10317 Berlin

Straßburger K. Dr. Werksärztlicher Dienst der BASF AG, Bau H 306, 67056 Ludwigshafen

Tuengerthal S. PD Dr. Röntgenabteilung der Thoraxklinik, Amlienstr. 5, 69126 Heidelberg-Rohrbach

Woitowitz H.-J. Univ.-Prof. Dr. Institut und Poliklinik für Arbeits- und Sozialmedizin, Justus-Liebig-Universität, Aulweg 129/III, 35392 Gießen

ILO-Adressen

International Labour Office, 1211 Geneva 22, Schweiz

Internationale Arbeitsorganisation, Vertretung Deutschland, Hohenzollernstr. 21; 53173 Bad Godesberg

Literatur

- ¹ Bohlig H, Hain E, Valentin H et al. Die Weiterentwicklung der Internationalen Staublungenklassifikation und ihre Konsequenzen für die arbeitsmedizinischen Vorsorgeuntersuchungen staubgefährdeter Arbeitnehmer (ILO 1980/Bundesrepublik). *Prax Pneumol* 1981; 35: 1075 – 1154
- ² Bohlig H, Calavrezos A. Development, radiological zone patterns, and importance of diffuse pleural thickening to occupational exposure of asbestos. *B J Ind Med* 1987; 44: 673 – 681
- ³ Bohlig H, Otto H. Die pleuralen Röntgenzeichen der Pneumokoniosen. In: Diethelm L, Heuck F, Olsson O, Strnad F, Vieten H, Zuppinger A (Hrsg.). *Handbuch der medizinischen Radiologie*, Bd IX/5b. Berlin, Heidelberg, New York: Springer, 1989: 153 – 200
- ⁴ Churg A, Green FHY. *Pathology of occupational lung disease*. 2nd Edition. Baltimore: Williams & Wilkins, 1998
- ⁵ Hanke R. Rundatelektasen (Kugel- und Walzenatelektasen). Ein Beitrag zur Differenzialdiagnose intrapulmonaler Rundherde. *RöFo* 1971; 114: 164 – 183
- ⁶ Hauser-Heidt G, Schneider J, Hackstein N et al. Rundatelektasen als Pseudotumoren der Lunge: Eine neue MdE-relevante Folge arbeitsbedingter Asbestfaserstaub-Einwirkung. *Zbl Arbeitsmed* 2002; 52: 295 – 304
- ⁷ Henry DA. International Labor Office Classification System in the Age of Imaging: Relevant or Redundant. *Journal of Thoracic Imaging* 2002; 17: 179 – 188
- ⁸ Hering KG, Borsch-Galetke E, Tuengerthal S et al. Bildgebende Verfahren zur Thoraxdiagnostik bei Pneumokoniosen und semiquantitative Auswertung von HRCT-Befunden. *ErgoMed* 1999; 23: 7 – 15
- ⁹ Hering KG, Borsch-Galetke E, Elliehausen H-J et al. Kriterien der Zweitbeurteilung nach der ILO-Klassifikation 1980. *ErgoMed* 2000; 24: 208 – 211
- ¹⁰ Hering KG. Inhalationsschäden. In: Freyschmidt. *Handbuch: Diagnostische Radiologie*, Band 4: Thorax, Hrsg. M. Galanski Heidelberg: Springer-Verlag, 2003
- ¹¹ Hillerdal G. Pleural lesions and the ILO classification: The need for a revision. *Am J Ind Med* 1991; 19: 125 – 130
- ¹² International Labour Organisation. *Guidelines for the use of ILO international classification of radiographs of pneumoconioses*. Geneva: ILO, 1981 (Occupational safety and health series No. 22, rev. 80)
- ¹³ ILO. *Guidelines for the Use of the ILO International Classification of Radiographs of Pneumoconioses*. 2000 edition. Geneva: International Labour Office, 2002 (Occupational Safety and Health Series No. 22 [Rev 2000])
- ¹⁴ Jacobsen M, Miller WE, Parker JE. A trial of additional composite standard radiographs for use with the ILO International Classification of Radiographs of Pneumoconioses. NIOSH Report No. HETA 93 – 340, NTIS. Virginia: Springfield, 1997
- ¹⁵ Leitlinien der Bundesärztekammer zur Qualitätssicherung in der Röntgendiagnostik. *Deutsches Ärzteblatt*, 1995; 92: B-1691 – 1703
- ¹⁶ Richtlinien für die Anwendung der Internationalen Klassifikation des IAA von Pneumokoniosen-Röntgenfilmen. Überarbeitete Ausgabe 1980. Genf: Internationales Arbeitsamt, 1981
- ¹⁷ Schäfer CM, Prokop M, Oestmann JW et al. Impact of Hard-Copy Size on Observer Performance in Digital Chest Radiography. *Radiology* 1992; 184: 77 – 81
- ¹⁸ Tuengerthal S. Berufsbedingte Lungen- und Pleuraerkrankungen. In: Heuck FHW, Frik W, Scherz H-W (Hrsg.). *Radiologische Fachgutachten – Diagnostik mit bildgebenden Verfahren*. Heidelberg: Springer, 1999: 457 – 532